Dr. Speech®
泰亿格电子(上海)有限公司

医教结合 强化口语

客户服务中心
地　址：上海市闸北区场中路2950弄49号甲 邮编：200443
电　话：021-56431450　021-56423194
客服热线：800 820 2372，021-56426847
传　真：021-56427944
电子邮件：tigerfuwu@126.com

康复教育咨询热线：021-56437476，56435784
网络实名：听觉康复，言语矫治，泰亿格，人工耳蜗
网　页：www.聋儿康复.com，www.TigerDRS.com，www.泰亿格.com
电子邮箱：xiaoxiaohu_yxz@126.com

doi:10.3969/j.issn.1672-4933.2011.03.001

听觉植入的研发和临床应用进展*

The Research and Clinical Application of Auditory Implants

■杨仕明[1**] 申卫东[1,2] 曾凡钢[2]
YANG Shi-ming, SHEN Wei-dong, ZENG Fan-gang

1 听觉植入技术的介绍

人工耳蜗是听觉植入装置(auditory implant, auditory prosthesis)的代表，截至2009年4月，全世界已经有超过18.8万人在使用这种装置(U.S. Food and Drug Administration)，人工耳蜗成为最成功的神经植入假体(neuroprosthetics)[1,2]。

听觉植入装置的研发是听觉科学、生理学、心理学、医学电子工程及耳科学等多学科协作的产物，也是新材料、微电极技术、微芯片技术、数字信号处理技术(digital signal processing, DSP)在生命科学的具体应用；同时，听觉植入装置的研发和应用是实验室研发、企业市场化的典范。从装置的小型化、更长的电源使用时间到植入体的防磁设计，从植入体的部分植入到全部植入，适应证的选择从感音神经性聋、传导性聋到难治的混合性聋，过去10年人们见证了听觉植入技术的飞速发展。目前除了有源中耳植入装置(active middle ear implant, AMEI)、人工耳蜗植入(cochlear implant, CI)、听觉脑干植入(auditory brainstem implant, ABI)等应用于临床外，还有一些非常有应用前景的听觉植入装置处于临床或临床前期研究阶段，如全植入式中耳植入装置、全植入式人工耳蜗(totally implantable cochlear implant, TICI)、听觉中脑植入(auditory midbrain implant, AMI)[3]和光学刺激的人工耳蜗植入(optical cochlear implant, OCI)等[4,5]。

有源中耳植入为解决中耳问题(传导性耳聋)提供了除鼓室成型手术和镫骨手术等之外的选择。中耳植入装置并不产生声音，而是作为阻抗转换植入体(impedance transforming implant, ITI)，绕过了

*基金项目：国家863计划专题项目(2007AA02Z150)；
国家自然科学基金重点项目(30730040)和面上项目(30871398)；
国家十一五科技支撑计划重大项目(2008BAI50B08, 2007BAI18B12, 2007BAI18B14)

作者单位：1 解放军总医院耳鼻咽喉头颈外科医院、解放军全军耳鼻喉科研究所 北京 100853
2 加州大学欧文分校耳鼻咽喉－头颈外科听觉与言语实验室(HESP)
作者简介：杨仕明 博士 教授；研究方向：耳科学、听觉植入、耳聋基因治疗
**通讯作者：杨仕明 yangsm301@263.net

万方数据

正常的气导径路，取代中耳的阻抗转换作用，直接偶联到听觉系统，其处理器对声音信号放大和处理的要求并不复杂，正因为如此，中耳植入装置在临床的应用已有多年。

内耳原因引起的耳聋情况则复杂得多，治疗策略也因为内耳病理的差异而完全不同：感音神经性聋可以是外毛细胞受损而大部分内毛细胞完整，也可以是内、外毛细胞同时受损。因此，内耳损伤后，不仅要求植入装置提供频率特异性的放大，还要求其言语处理器能够帮助提高言语理解和言语识别。针对第一种情形，研究者研发了部分植入式电磁式漂浮传感器(floating mass transducer，FMT)和第一个全植入式装置系统(totally integrated cochlear amplifier，TICA)，后者从2000年开始应用于临床，但目前已经退出临床，现在可供临床使用的全植入装置有Carina和Envoy。针对内、外毛细胞同时受损的第二种情形，越来越多地使用人工耳蜗植入和电声刺激(electroacoustic stimulation，EAS)装置，但其言语处理器要复杂得多[6]。

对不能受益于人工耳蜗植入、听觉通路上更高水平受损的病人，ABI和AMI为他们提供了听觉康复的可能。

听觉植入装置尤其是人工耳蜗的推广和应用，除了帮助听力障碍者重新获得听力，还推动了听觉机制，尤其是电听觉以及听觉中枢的发育和可塑性、听觉认知、言语发育和言语识别的研究。本文将综述近年来听觉植入装置的研发、临床应用以及基于听觉植入装置的基础研究进展[1,2,7]。

2 听觉植入技术的分类

根据刺激类型，听觉植入装置包括机械、电、光学(optical)植入装置；根据植入部位分别称为中耳植入、耳蜗植入、脑干植入及中脑植入；根据植入方式，植入体还可分为部分植入(partial implant)和完全植入(total implant)。为了区别于中耳的听骨赝复品(passive middle ear prosthesis)，在文献中，中耳植入装置也常称为有源/主动式中耳植入(active middle ear implant，AMEI)。

3 听觉植入装置的临床应用

在美国，听力损失影响了多达10%的人口，而且这个数字随着人口老龄化而增长，65岁以上年龄组中超过1/3的人有显著的听力损失，但是只有约20%的耳聋者会寻求助听器的帮助，而在验配了助听器的人群中有多达20%的人并不使用，另外有17%的人对他们的助听器并不满意。传统助听器伴有的一系列问题，如听觉反馈、堵耳效应及外耳道刺激、外观影响以及助听装置在中重度感音神经性聋患者上应用的限制，这些都促进了植入式听觉装置(implanted auditory device)的研发。

3.1 骨锚式助听器(bone-anchored hearing aid，BAHA)

骨锚式助听器最初在瑞典的哥德堡研发并于1977年开始在欧洲应用，临床使用近40年，是最早的植入式装置。原型机主要针对不能或不愿配戴常规耳内或耳背式助听器的传导性聋、单侧感音神经性聋及混合性聋患者，并逐渐扩展到先天性耳部畸形或其它难治的慢性中耳疾病患者[8~10]。

骨锚式助听器是一种基于声音传导的骨导径路的植入式助听器。Baha®是Cochlear公司的商标，而大写字母缩写的BAHA则为这类设备的通用简称。目前市场上只有两家公司销售骨锚式助听器，分别是澳大利亚Cochlear公司的The Baha 100装置和丹麦奥迪康公司的Ponto装置。以下主要以Cochlear公司的Baha装置为例介绍骨锚式助听器的原理和应用。

Cochlear公司的Baha装置由3部分组成：通过手术植入耳后颅骨并与之发生骨融合(osseointegration)的钛螺丝、与钛螺丝连接的跨皮钛金属基座(abutment)及与基座耦合的骨导振荡器。Baha系统还可以固定在骨导助听器的头带上，这样，先天性小耳畸形的婴儿就可以当作骨导助听器使用直到3岁可以接受植入手术时。

骨锚式助听器的绝对适应证为双侧外耳道闭锁而无法使用气导助听器的患者。植入的前提是患者需要有足够的骨导、纯音听阈，制造商推荐的耳级助听(ear-level aid)听力在0.5、1、2和3 kHz的平均骨导阈值应该等于或好于45 dB HL，而体配式助听听阈要好于58 dB HL[11 12]。

美国FDA批准的植入年龄为5岁及5岁以上，但是，在欧洲已经成功应用于1.5岁的儿童，事实上，有的拥有多年植入经验的机构推荐的最佳植入年龄为2～4岁。在英国，双侧外耳道狭窄的发生率为1/10000，并且大多数是Treacher Collins综合征、Goldenhaar综合征等的一部分。

BAHA植入手术可以在全麻或局麻下进行，手术过程相对简单，但是需要专门的器械。在成人，通常采用一期手术，植入固定螺丝的同时安装透皮的底座，但也要等到植入术后3个月后开始助听器的适配。通常，儿童3岁以后耳道后上的颅骨足以形成骨融合，所以儿童推荐分期手术，一期手术时植入固定螺丝，待3～6个月骨融合之后再进行二期手

万方数据

术，安装跨皮的基座。手术成功的关键是把基座安装在一处较薄且没有毛发的皮肤中间，这样可以减少感染和基座周围渗出、结痂的机会，同时便于局部清理。针对这一问题临床上还设计了不同类型的移植皮瓣和皮瓣技术。BAHA的并发症很少，大部分为局部和植入部位的感染以及骨融合失败。

针对BAHA植入后的效果，学术界进行了广泛研究，主要集中在单侧或双侧BAHA植入在传导性耳聋、神经性耳聋、混合性耳聋及单侧耳聋中的应用，还进行了BAHA与其它听觉装置的比较研究，如与常规骨导助听器、气导助听器效果的对比研究。BAHA装置可以使80%的患者气骨导差缩小到10 dB，60%的患者缩小到5 dB。总的来说，由于固定BAHA需要手术，当患者报告其收益时不可避免地带有"光环效应(Halo Effect)"，BAHA使用者报告的收益在植入5～10年后逐渐减少，这种减少并不能单独用听阈的下降来解释，也证实了这种效应[13,14]。

2009年奥迪康公司在美国推出一款名为Ponto的锚定式助听器，和Baha类似，Ponto由骨融合的螺丝和耳后的透皮基座组成，但其数字声音处理器具有数字降噪功能。Ponto的适应证也是传导性、混合性听力减退以及单侧耳聋。

3.2 有源中耳植入装置(AMEI)

3.2.1 有源中耳植入装置介绍

所有的中耳植入装置都针对中-重度耳聋患者。中耳植入装置的电机械传感器把声音转换为放大的电信号，与助听器不同，电信号不再转换为声音，而是转换为微机械振动(质量位移)，这样机械振动就绕开了空气，与听觉系统以微机械方式直接耦合，从而避免了使用常规助听器伴有的问题，如听觉反馈、堵耳效应及外耳道刺激等；同时，因为AMEI装置失真小、动态范围宽，比起常规助听器，AMEI患者在背景噪声下表现良好。但是，AMEI的适应证应该严格掌握，术前需要仔细评估。在考虑植入之前，患者应该配戴常规的助听器，只有效果不佳并且符合听力学要求的患者才进行针对中耳植入适应证的进一步评估。

3.2.2 有源中耳植入装置的分类

根据工作原理，有源中耳植入装置可以分为电磁式(electromagnetic hearing device)和压电式(piezoelectric device)两类，前者包括MED-EL公司的Vibrant Soundbridge device(VSB)、Otologics公司(Boulder，CO，USA)的Middle Ear Transducer(MET)和Carina系统，Soundtec Direct System (SOUNDTEC，Inc.，Oklahoma City，OK，USA)以及Ototronix MAXUM System(Ototronix，Houston，TX，USA)；后者有Rion device E-type(Rion Company，Tokyo，Japan)、Totally Integrated Cochlear Amplifier(TICA，Cochlear Corp，Australia)和Envoy Esteem System(Envoy Medical Corporation，Saint Paul，MN，USA)。另外，根据植入的方式，还可以进一步分为部分植入和全部植入。

目前投入临床使用的有源中耳植入装置有MED-EL公司的振动声桥(Vibrant Soundbridge，VSB)，(Med-El Innsbruck，Austria)和Otologics公司的Middle Ear Transducer(MET)系统，这两种都是部分植入装置；还有两种全植入式装置投放市场，The Esteem-Hearing Implant(Envoy Medical Corporation公司，Saint Paul，MN，USA)和The MET Fully-Implantable Ossicular Stimulator(FIMOS) Carina系统(Otologics公司，Boulder，CO，USA)，后者为MET的全植入式版本。

另一种电磁式中耳植入装置SOUNDTEC (SOUNDTEC，Inc.，Oklahoma City，OK，USA)虽然已经得到美国FDA批准，但还没有上市，其它的装置都处在研发中。

与部分植入装置相比，全植入中耳植入装置还具有音质高、保持外耳道开放、低畸变(<0.5%，而助听器高达5%)、言语理解力提高、更宽的传输带宽(带宽从100 Hz到接近10 kHz)、更好的言语理解和音乐欣赏反馈减低、无使用环境和条件的限制、不影响外观等优点，是植入装置发展的方向[6]。

3.2.3 有源中耳植入装置的应用

临床上使用有源中耳植入装置治疗感音神经性耳聋已经超过10年，在过去几年里已经有多篇研究报告了几种中耳植入装置的安全性和有效性，以下分别介绍几种已经在临床使用的中耳植入装置。

3.2.3.1 振动声桥

振动声桥为因医疗原因不能配戴助听器或对常规助听器不满意的听力损失患者提供了一种治疗选择。振动声桥是一种通过放大听骨链的机械振动来直接驱动中耳的植入体，进而向耳蜗传输放大了的信号，相对于声音信号，利用机械能量能为内耳传递更为准确和更高质量的信号，并且直接驱动能避免声反馈(acoustic feedback)，同时使高水平听觉放大引起的堵耳效应(occlusion effect)和外耳道的畸变最小化，而且与常规助听器相比，对于4

万方数据

kHz以上频率范围，FMT的频率响应可以传递比常规助听器最大输出(maximum output)更高的最大放大(maximum amplification)，明显提高患者的聆听质量。

振动声桥由Symphonix设备公司(San Jose, CA, USA)研发，是第一款经FDA(2000年)批准用来治疗感音神经性聋的中耳植入装置，也是目前应用最广的中耳植入装置之一。振动声桥在美国销售和应用数年后被奥地利MED-EL公司收购，目前由Vibrant Med-EL公司在全世界推广和销售。

振动声桥设计用来放大患者的残余听力，据研究，中耳内1微米的位移即可产生120 dB SPL的声音，所以很小的电磁传感器即可轻易达到这样的要求。振动声桥属于半植入装置，由1个体外的音频处理器(audio processor)和1个体内的振动听骨链假体(vibrating ossicular replacement prosthesis, VORP)两部分组成。声音传入耳后音频处理器的麦克风，跨皮传递到植入耳后的VORP上的接收器。类似于人工耳蜗植入，VORP把声音传到一个被称为漂浮质量传感器(floating mass transducer, FMT)磁体外面的线圈上。漂浮传感器链接到砧骨长突上，磁体包在镫骨的长轴，利用被称为"惯性驱动"的方式引起镫骨的振动，进而把能量传到耳蜗内。振动声桥的音频处理器由西门子公司提供，但其封装(package)技术与人工耳蜗相似[15-17]。

3.2.3.1.1 振动声桥的适应证及病人选择

振动声桥最初为老年性、遗传性或其它已知或未知原因引起的轻到重度(mild-to-severe)感音神经性聋患者而设计，在Colletti等2006年对圆窗膜技术(round-window technique)之后，以及随着TORP振动成形术(floating mass transducer-total ossicular replacement prosthesis, FMT-TORP)的报道，振动声桥的适应证逐步扩展到传导性和混合性耳聋[18]。

相对于植入式助听器在感音神经性聋治疗中的争议，文献中关于中耳存在永久性缺损及被动式植入假体植入后效果不满意的传导性耳聋病人受益于植入式装置的报道却越来越多。

3.2.3.1.2 振动声桥手术径路及相关问题

使用振动声桥进行听力重建的技术称为振动成形术(vibroplasty)。通过手术将FMT安放在中耳内的可振动结构如砧骨上，FMT带动上述结构，向听觉通路提供刺激信号。与人工耳蜗一样，植入手术采用耳后切口，VORP埋植在乳突后方颅骨部磨出的骨床内。可以选择经面隐窝入路从后鼓室进入，或从外耳道进入中耳，或者联合采用两种径路。根据FMT与耳内结构耦合的方式，又可以分为砧骨振动成形术(incus vibroplasty)和圆窗振动成形术(round window vibroplasty)。传导性或混合性耳聋患者植入VSB时，可以根据患者的临床和解剖特点，选择不同的FMT安放方法。如果镫骨上结构完整并且底板活动度良好，可以弯折FMT的钛夹后，把FMT直接固定在镫骨头上，这一术式的优点在于无需磨除圆窗龛。VSB还可以联合听骨链假体进行植入，如部分听骨链假体(partial ossicular replacement prosthesis, PORP)，全听骨链假体(total ossicular replacement prosthesis, TORP)，相应的术式分别称为PORP振动成形术或TORP振动成形术[19]。

3.2.3.1.3 振动声桥的效果

在过去几年里，振动声桥在感音神经性聋患者中的应用也取得了许多经验。振动声桥不但能改善使用者总的音质、提高声音清晰度，而且患者对VSB治疗感音神经性聋的满意度评分很高。对于高频损失为主的感音神经性聋，有几项比较研究发现VSB使用者的言语识别得分高于常规助听器[10-13]。

Pok等2010年报告了54例轻-重度对称性感音神经性听力损失患者接受有源中耳植入装置VSB后阈值水平的增益和言语识别，是目前临床VSB在感音神经性聋病人中应用较大宗病例的报道。手术前后非助听听阈平均降低了3.9 dB(0.25～8 kHz)，阈值水平的增益(非助听阈值－VSB助听阈值)在0.5、1、2、3、4、6、8 kHz分别为20.9、20.5、23.8、30.2、36.1、37.6和37.9 dB。65 dB SPL单音节词汇的识别率从非助听条件下的平均值30%、助听条件下的44%提高到了VSB助听下的57%($P<0.05$，与助听听力相比)[20]。

基于振动声桥的研究显示了直接驱动听骨链的好处，患者更喜欢直接驱动的声音，并且与常规助听器相比，植入装置在噪声环境下更便于聆听。直接驱动刺激的音质改善可能和空气的阻抗有关：常规助听器通过喇叭播放声音时，需要驱动位于鼓膜和喇叭之间的空气垫，瞬态变化的声压传递较差，而耳道内的助听器阻塞了外耳道，影响了外耳道的自然滤波。

3.2.3.2 中耳转换器和Carina系统

美国Otologics公司(MET; Otologics LLC, Boulder, CO)的中耳转换器系统(Middle Ear Transducer, MET)最初为半植入装置，此后，在此基础上升级的全植入装置称为Carina系统。MET系统

万方数据

的植入式转换器安放在砧骨体上，通过激光钻出的小孔里，转换器把电信号转换为机械运动，进而直接刺激听骨链，使植入者感受到声音。半植入装置取得CE标志并获准在欧洲销售，到目前为止，MET在欧洲和美国已经有超过300例的使用者。

全植入的Carina由4部分组成：植入体、编程系统、充电器和遥控器。系统由耳后皮下敏锐的麦克风拾取声音，然后根据植入者的需求把信号放大并转换成电信号，电信号经引线传到中耳转换器。Carina的转换器和半植入装置相同。半植入装置通过一次局麻手术即可以升级为全植入式。Carina系统2006年获得欧盟批准，美国FDA的II期临床正在进行中。

Carina系统在美国的I期试验中，20个病人在听力计的频率上取得了15～20 dB的功能性增益(functional gain)。虽然同侧耳的术前助听下纯音和单耳的词语识别得分较高，但是植入者总的来说更多地受益于植入装置[6,21]。

3.2.3.3 全植入装置Esteem系统(The Esteem System)

Envoy医疗公司(Envoy Medical Corporation, St.Paul,MN,USA)的Esteem系统是第一款投放市场的基于压电技术的全植入式装置。该系统包括2个压电转换器(piezoelectric transducer,PZT)，分别作为感受器和驱动子来代替中耳的功能，感受器安置在砧骨上，通过压电原理拾取鼓膜的振动并转换为电信号，该信号经滤波、调制、放大后转递到PZT驱动子，驱动子机械驱动镫骨进而驱动内耳，驱动子可以产生近110 dB SPL的输出。声音处理器由植入的锂电池作为电源，由于使用了压电材料和低功耗设计，其预期寿命达6～9年。Esteem系统充分利用了外耳道的自然声学特征，没有堵耳和干涉现象，可以为植入者提供自然、良好的音质；术中截除砧骨的豆状突，避免了感受器的反馈。Esteem系统的所有元件都是植入式的，避免了常规助听器和半植入装置的外观影响和使用不便。

Esteem系统适用于年满18岁的感音神经性聋患者，术前应该有助听经验，500～4000 Hz的听阈应该稳定在35～85 dB HL之间，同时单词识别得分在40%或以上，并要排除蜗后病变，CT扫描显示中耳、乳突腔要足以容纳感受器和驱动子。

Esteem系统植入的手术步骤类似人工耳蜗植入，手术成功的关键是准确的定位和在听骨链上切实地固定感受器和驱动子。术中使用激光多普勒振动仪可以帮助准确测定不同部件和系统的位置。

德国的Maurer报告了10例Esteem I system植入的结果，7例为国际多中心的II期临床试验受试者，3例为相同纳入标准的其它病例。没有手术相关的并发症，不伴有内耳功能的降低(骨导听力下降)，9例病人的术后听力达到或超过术前的听力水平，2例经外耳道二次手术调整驱动子和镫骨的链接，1例在正常使用31个月之后因电池耗竭而取出装置，1例在24小时不间断使用28个月之后需要更换电池，另2例分别在使用37和39个月之后更换电池，其它病例目前正常使用Esteem系统，使用时间在3～40个月之间。

使用助听器和Esteem在功能上的收益(functional gain)差距明显，Esteem系统在65 dB、自由声场单音节词的识别得分从助听情况下的70%～90%提高到了90%～100%。即使是在困难的环境中，植入者在音质、清晰度、可听度和言语理解等方面对Esteem系统也表示满意。随着系统的升级，Esteem系统的适应证有望进一步扩展到重度、极重度感音神经性聋患者[22]。

3.3 人工耳蜗植入(CI)

人工耳蜗植入已经为超过18.8万的听障人士，包括8万名儿童，提供了听觉康复的机会，人工耳蜗的研发经历了从单极到多导、从标准的电极设计到适应不同耳蜗结构的短电极、弯电极及双电极，以及针对低频有残余听力的患者设计的混合耳蜗植入(hybrid cochlear implant)，言语处理器和体外装置也日益小型化，适应证的选择也逐渐扩大到重度、极重度耳聋及常规助听条件下言语识别有限的患者，目前的趋势还包括双侧植入和为年龄小于1岁的婴儿提供植入装置。

人工耳蜗植入应该在听觉植入中心进行，而听觉植入中心应该能够为患者提供从术前评估、术中监测到术后疗效评估和康复的一系列帮助。随着手术技巧、植入装置和术中影像学检查(如术中CT扫描)的进步，像耳蜗骨化、耳蜗畸形(如共同腔畸形、前庭导水管扩大)也不再是植入的绝对禁忌证。关于儿童人工耳蜗植入后的长期研究(植入后10～14年)显示，尽管许多儿童仍然对复杂的语言结构如句法(syntax)、语义(semantics)及语用学(pragmatics)感到困难[23]，但是植入人工耳蜗10年后，77%的儿童对言语是可以听懂的[24]，安静环境下平均句子识别得分为80%，噪声环境下为45%，60%的儿童可以和熟悉的人进行电话交流[25]。基于听觉可塑性、言语发育的敏感期以及植入后言语发育的结果，推荐的儿童植入年龄是1～2岁[26-28]。

目前人工耳蜗植入在很多医学中心已经成为常规手术，有关患者的遴选和手术方法可参阅相关

万方数据

的文献，此处仅就术中的影像学监测、保存残余听力的EAS技术和双侧植入等做简要综述。

3.3.1 声-电联合刺激模式(electric acoustic stimulation，EAS)

声电联合刺激听觉系统是一项针对重度、中高频率听力损失但保留低频听力患者的新治疗策略。在感音神经性聋患者中，约有2%的病人表现为高频听力损失，他们750 Hz以内的低频听力保持在20～60 dB，而在1 kHz及以上的频率，听力损失超过了60 dB，到了重度-极重度耳聋的范围，即使在最好的助听条件下，这组病人的单音节词语的理解也不超过30%～40%[29]。

虽然声音放大给这部分患者带来的收益非常有限，但是，保留的低频听力对患者至关重要，可以用来传递节律特征(prosodic)以及言语的基频和第一共振峰频率的信息，这样患者感受到的声音更为自然。大部分人工耳蜗植入患者术后可能失去残余低频听力而经历低频区的音质改变。

针对有残余低频听力的患者，von Ilberg等于1999年提出了声电刺激的治疗策略。EAS策略使用电刺激来补偿中-高频率范围的感觉细胞缺失，同时联合使用声音来刺激人工耳蜗植入者同侧的残余低频区。成功保留残余听力是使用EAS的前提，文献报道的保留残余听力的技术包括：①插入电极的深度控制在听力损失超过65 dB的区域；②使用柔式手术原则(soft surgery)开放耳蜗[30]；③减少内耳暴露时间；④耳蜗开放前静脉使用激素[31]。据报道，遵循柔式手术原则，约96%的病人都可能成功保存低频残余听力[32]；另外保留残余听力的人工耳蜗植入者术后的人工耳蜗和助听器适配也要遵循一定的原则。

Kiefer等2004年报道14例使用改良手术技术的效果，12例术后听力保持在术前平均值的20 dB以内，9例保持在10 dB以内[29]。总的来说，EAS模式的言语识别明显高于相似设备的平均表现，尤其是在噪音条件下，显示出EAS模式的协同效应；在主观上，虽然植入者还能区别电、声刺激的不同，但是，他们也能把电声刺激整合成统一的听觉。

如何减少耳蜗结构的损伤、确定插入电极的深度、植入后听力的长期稳定性等都是EAS技术有待研究的问题。Cochlear公司和MED-EL公司分别推出了各自的电声联合刺激装置：Hybrid S8系统(Cochlear Hybrid System)和EAS听觉植入系统(EAS Hearing Implant System)。

3.3.2 双侧人工耳蜗植入(bilateral implantation)

双耳听力能使听觉系统的表现最优化。双耳听力的优势在于提高安静及噪声条件下言语的理解和声音的定位，而声音定位能力为人们分离听觉物像提供了重要的线索，尤其是在多个声源或噪声环境下。

感音神经性耳聋患者可以通过同时(simultaneous implantation)或先后(sequential implantation)双侧人工耳蜗植入获得双耳听力(binaural hearing)。现已有大量的成年语后聋患者受益于双侧植入的文章发表[33~36]。

双侧植入在噪音下言语识别方面的优势在不利的SNR条件下更为明显。当在有利的测试条件下(SNR为+10 dB)，与单侧相比，双侧植入者广东话的言语得分提高了15%～20%，而在更为不利的条件下(SNR为-10～-15 dB)，单侧植入者的言语得分无法测试，而一些双侧植入者的正确率仍然可以达到80%[37]。

儿童听觉剥夺后，与双耳听觉有关的神经通路只是部分退化，并且至少有一部分是可以通过早期的感觉恢复得到挽救的[38]。为了获得理想的结果，最好早期同时或者在较短的时间间隔内实施双侧植入[39]。儿童双侧植入的研究提示他们的声音定位能力提高了18.5%，更关键的是，噪声环境下的言语识别平均提高了20%[40]。

另外，还可以通过人工耳蜗加对侧助听器的双模模式(bimodal model)以及一个处理器双侧电极植入的方式获得双耳听力。双侧植入已经成为一个趋势，唯一需要考虑的可能是成本效益问题。

到目前为止，美国批准了3家人工耳蜗制造商，分别为澳大利亚的Cochlear公司、奥地利的MED-EL公司和美国的Advanced Bionics公司，在欧洲还有另一家制造人工耳蜗装置的公司Neurelec。没有明确的共识认为哪家产品更好，所有4家产品的用户在植入后的效果都存在很大范围的波动。除了上述的装置，下面简要介绍几种新的、还处在研发和临床测试阶段的装置，如全植入式装置和高分辨率的多通道人工耳蜗。

3.3.3 全植入式人工耳蜗(TICI)

2005年首批3人在澳大利亚墨尔本大学接受了Cochlear公司和CRC HEAR合作研发的第一款全植入式人工耳蜗装置TICI，该系统可以通过全植入的TICI装置工作，也可以通过体外的ESPrit 3G的常规声音处理器工作。2008年Briggs等报告了该装置的初步临床经验，测试的结果显示所有植入者的言语识别率较术前都有提高，因为植入式麦克风敏感性的降低，使用全植入模式的言语识别率要比常规

万方数据

ESPrit 3G处理器的模式低得多。另外，患者在全植入模式听到的自体噪声影响了患者全植入模式的使用，但植入式可充电电池工作良好。虽然这些植入者到目前为止都还在继续成功使用他们的设备，但是该产品商业化还需要很多年[41]。

3.3.4 高保真人工耳蜗植入装置(Hi-Fi cochlear implant)

2008年澳大利亚墨尔本La Trobe大学的Clark宣称开始研发50个电极的高保真"Hi-Fi"人工耳蜗植入原型机，电极数目的增加有望改善植入者的音乐感知和背景噪音下的声音识别，但如何减少电极间的干扰和优化言语处理算法仍有待研究。

3.3.5 激光/红外线光学人工耳蜗植入装置(optical cochlear implant，OCI)

针对电刺激人工耳蜗植入电极间的相互干扰和有限的空间分辨率，美国西北大学的Richter教授2007年获得NIDCD一项为期5年、基于激光刺激的人工耳蜗植入技术研究的资助。激光刺激神经细胞的原理目前尚不清楚，据推测可能与神经组织里的水分吸收热量有关。与电刺激相比，光学刺激具有低功耗、高空间选择性的优点，该课题组目前正在研究激光刺激的安全性和有效性。这项研究使用的激光装置由华盛顿州的Aculight公司研发，该公司也从NIDCD获得了一项基金。动物实验表明光学刺激可以记录到稳定的CAP，短期内也没有引起神经组织的损坏[42]。虽然目前光学人工耳蜗植入还处于动物实验阶段，但是显示出非常诱人的临床应用前景。

3.4 听觉脑干植入(ABI)

II型神经纤维瘤病患者因为听神经功能不良而不能受益于人工耳蜗植入，可能的解决方案就是直接电刺激脑干，人工耳蜗的成功鼓舞了听觉脑干植入的研究。

脑干植入装置的设计思路和功能实现与多导人工耳蜗植入相似，只是刺激部位在蜗核，因此电极的设计也有所不同，可分为表面电极和针刺电极；另外，ABI装置的编程在多个重要的方面也与人工耳蜗植入不同。刺激电极序列是通过手术放置在第四脑室的外侧隐窝，相当于耳蜗腹侧和背侧核的位置。尽管进行了详细的、与ABI有关的解剖研究，但是与人工耳蜗植入时电极位置和插入深度相对一致的情况不同，肿瘤切除后脑干表面的解剖标志发生了显著的改变，使ABI电极的放置更富挑战性，电极的位置更需要依赖术中电生理学监测如eABR来证实和调整。

ABI植入的病人通常是NF2和双侧的听神经雪旺细胞瘤，即使对侧仍有听力，通常也会在切除肿瘤的同时植入ABI，这样可以让他们尽早熟悉电听觉。到目前为止，House耳研所已经为超过200例患者实施了ABI的植入手术，而在世界范围内有超过500例植入者。House耳研所最早的25个病例使用的是他们自行研发的单导装置，从1992年开始使用Cochlear公司的Nucleus多通道ABI装置，该装置在2000年完成临床试验并得到美国FDA的上市批准[43]。

与听神经不同，蜗核包含多种专门处理和提取不同听觉信息的神经元，如起始时间和调制，并且蜗核包含多种音频定位图，导致放置在蜗核表面的电极引起的音调不止一种。心理物理学测试显示ABI患者与人工耳蜗及正常听力者在侦测和区别基本声学特征上的能力相似，但是，即使是脑干植入者中的最佳表现者，与人工耳蜗患者相比也相差很远。针刺式电极(penetrating microelectrode)理论上能够更为直接和更为特异地沿着拓扑音频轴刺激神经，但实际上言语识别的表现并没有改善。另外，非神经纤维瘤病II型(NF2)植入者(如创伤后的蜗神经损伤患者)的言语表现要明显好于NF2植入者，而且能达到与人工耳蜗近似的水平，这种差异提示可能原因还在于病因，而非装置的本身、外科植入技术或蜗核神经元信号处理的不同。非NF2植入者的表现说明，多通道电刺激蜗核提供的信号对于言语识别来讲是足够的，但蜗核上某些对于言语识别必需的区域可能因为肿瘤生长或者在NF2的手术中遭到了破坏[44]。

两组患者间(NF2与非NF2)唯一的一项与言语识别程度相关的心理物理学测试是幅度调制侦测，说明至少从蜗核开始，听觉系统就存在着对调制侦测和言语模式识别分立的信号通路。使用相对较低频率的频域调制信息，人工耳蜗植入和ABI就可能实现不错的言语识别，说明虽然频域和时域的精细结构信息对音乐的音调和声音的空间定位非常重要，但是至少对安静情况下获取高水平的言语识别不是必需的。

ABI装置的安全性和人工耳蜗植入相似，80%的植入者会经常使用他们的装置，并且90%的人能通过ABI装置感受到声音。在言语识别方面，NF2植入者的表现仅相当于单通道人工耳蜗植入者，约有16%的使用者能达到开放式言语识别，大部分病人能识别一些环境声，唇读可以强化ABI的表现，并把言语识别率提高到30%，部分优秀者可以提高至

万方数据

70%[45~47]。随着对听觉系统言语识别机制的研究，ABI的表现有望进一步改善。

ABI还被成功应用于蜗神经发育不良、创伤性蜗神经撕脱、耳蜗骨折、耳蜗骨化以及作为人工耳蜗植入手术失败的挽救性措施[48~50]。

3.5 听觉中脑植入(AMI)

在解剖上，下丘核是几乎所有听觉上行通路的突触终端，上行投射的主要部位就是中央核，来源于脑干的各种预处理听觉信息都汇聚于此，除此之外，下丘中央核(central nucleus of inferior colliculus，ICC)具有明确的音频构筑结构(tonotopic orgnization)，其显著特征就是从腹外侧向背内侧平行排列的纤维状树突层状结构(laminar arrangement)，这种层状结构与ICC的音频构筑密切相关。AMI是一种新型的中枢听觉假体，对于不能受益于现有人工耳蜗和脑干植入的耳聋患者，AMI是一种设计用来刺激下丘核，特别是下丘中央核(ICC)以传递听觉信息的植入假体。

AMI的主要使用者是因为肿瘤增大或者手术切除双侧听神经瘤后失去听力的NF2病人。因为缺少了有功能的听神经，所以人工耳蜗无效，另一个选择是刺激蜗核的ABI，但是因为肿瘤本身或者肿瘤切除中损伤了蜗核，NF2患者植入ABI后言语识别的表现非常有限。基于此，Lenarz等提出了通过AMI刺激更高的部位比如下丘中央核的概念[51]。

AMI在ICC核团内的频率选择性的刺激已经在动物实验中得到证实，Lim和Anderson进一步实验证实了通过刺激ICC恢复听力的潜在可能[52,53]。AMI电极阵列为16个电极的表面电极[54]，或者20个电极的针刺电极[55]。

第一款AMI的电极原型是由汉诺威大学的Lenarz和澳大利亚的Cochlear公司合作研发的。AMI的其它部件与Nucleus最新的CI系统相当。目前这种装置已经进入临床试验，有6例病人接受AMI植入。还不清楚人为刺激听觉系统中这么高水平的核团是否能产生言语识别，但是初步结果显示患者具有良好的接受度和相对正常的心理物理学表现，并且确实能够弥补唇读的不足，更多的经验还有待临床试验的结果。

意大利维罗纳大学的学者尝试将12个电极的阵列植入到病人的下丘核背侧表面发现，刺激所有电极，病人感觉到的是听觉而不是非听觉刺激；随着刺激电流的改变病人可以感受到强度和电极特异性的音调改变；术后第一个月的言语识别结果显著提高，但进一步的结果还在随访中[56]。

4 基于听觉植入装置的基础研究

4.1 人工耳蜗植入、跨感觉通道重组及听觉中枢可塑性的研究

植入装置绕开了耳蜗的机械放大、感觉转导和突触适应性对听觉中枢的影响，为生理学家提供了不可多得的、研究听觉皮层和皮层下中枢功能的工具。人工耳蜗植入促进了电听觉、心理物理学、言语发育、听觉中枢可塑性等的研究。

毫无疑问，人工耳蜗使用者的听觉感知(auditory perception)在开机后都会有所提高，但提高的程度在不同年龄组、不同的时间段以及使用不同的评估方法都会有所不同。通常成年语后聋患者多能取得很好的术后效果，并且大部分人能不依赖于唇读理解言语并通过电话进行交流，而成年语前聋的效果要差得多。很多因素会影响到人工耳蜗的表现，首先需要长时间的学习来建立中枢的复杂模式识别(pattern-recognition)机制，而对于成年人，这一过程更加漫长。另外，在正常儿童早期的言语发育期，存在一段对言语感知相关的复杂线索高度敏感的时期，研究表明发育特化的皮层和皮层下环路(circuitry)及经验依赖的环路可塑性与早期的敏感性有关。

临床通过皮层诱发电位(CAEP)的研究提示人类中枢听觉通路存在一个可塑性最高的敏感时期，该敏感期大约在儿童3.5岁时终止[57,58]。

有很多证据表明尽早植入会取得更好的结果，如果能在2岁以前植入的话，患儿的言语发育就能赶上同龄的健听儿童，而延后植入会导致正常的言语或皮层诱发反应发育滞后。

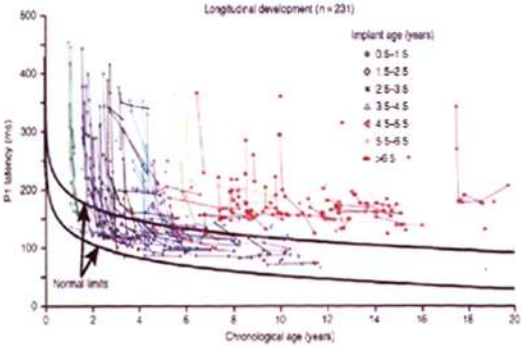

图1 植入年龄的影响和不同测试年龄的语前聋儿童皮层诱发反应P1潜伏期

注：连线连接的数据点表示不同个体在植入后不同时间测试的结果[58]

万方数据

先天性耳聋的儿童从来没有机会接受模式化的听觉输入，并且植入装置后必须利用植入体所提供的、退化了的输入信息来指导中枢感知范畴化(categorization)的发育。大部分早期接受人工耳蜗植入的语前聋儿童都能建立中枢感知的范畴化，说明这种植入装置提供的信号并没有严重阻碍言语和语言的发育，而延迟植入的语前聋儿童或成人言语识别差的植入者可能是复杂听觉模式识别可塑性降低的结果。

脑成像技术(brain imaging)也为重度听力损失后中枢听觉通路的可塑性提供了证据。研究发现耳聋患者听皮层活动处于很低的水平，并且耳聋时间越长，记录到的活动越少。另外，耳聋者的听觉皮层还能被其它感觉形式激活，即跨通道重组(cross-modal plasticity)，虽然听觉剥夺后的这种"接管"现象仅限于正常时用作听觉处理和言语的次级听觉区域(颞上回/外侧裂周区)，但也有报道显示右侧小片初级听皮层区域被用来处理纯粹的视觉刺激。人工耳蜗植入后，植入对侧听皮层的代谢活动增加到接近正常水平，并且这种代谢活动的增加与植入者的言语表现相关。

4.2 人工耳蜗植入、通道内的重组及视听整合

Doucet等比较了13位人工耳蜗植入者(包括语前聋、语后聋)和正常听力者的视觉诱发电位，所有植入者使用装置超过1年，但根据言语识别率可以分为表现好者和表现差者两组。两组表现不同的植入者都能记录到幅度较高、但分布不同的头皮激活区。言语表现差者显示较广，且在皮层上分布靠前的高幅度P2，而言语识别优秀者P2幅度更高且分布在视觉的枕区，说明表现差者的皮层存在深度的跨感觉通道重组，其它的皮层区域被募集用来处理视觉任务，而表现优异者只是通道内的重组(intra-modal reorganization)，使他们能更好地利用视觉线索来补偿人工耳蜗提供的、退化了的听觉信号，而这种增强的视听耦合(audiovisual integration)是人工耳蜗使用者言语识别功能长期提高的基础。

Rouger等的一项基于97例语后聋人工耳蜗使用者的大样本视听整合研究表明，植入人工耳蜗的耳聋患者是杰出的多感觉整合者，即使在开机后的1年里，尽管听觉已经有了相当的恢复，但是与正常听力者相比，在唇读条件下CI病人仍然保持着较高水平的单词识别，甚至在植入后数年也是如此。而随后的视听表现测试中，在与正常听力者相似的听觉刺激条件下，人工耳蜗植入者的视听表现更好。这不仅说明人工耳蜗植入者的唇读表现较好，更重要的是他们具有更好地整合视觉和畸变了的言语信号的能力。究其原因可能是这些行为上的改变是由重组的、涉及言语识别的皮层网络介导的，而这些区域特别倾向于涉及视觉区域[60]。

5 总结

受人工耳蜗植入获得成功的鼓舞，通过听觉植入装置进行听力康复受到了学术界、工业界和耳聋患者的认可，而听觉植入装置也朝着小型化、多样化、全植入、低功耗的方向发展，基于听觉植入装置的研究也逐渐从电听觉的周围机制向听觉中枢和听觉认知方面拓展。■

收稿日期 2011-03-09
责任编辑 李 原

参考文献

[1] Zeng FG, Rebscher S, Harrison WV, et al. Cochlear Implants: System Design, Integration and Evaluation. IEEE Rev Biomed Eng, 2008, 1(1):115-142.

[2] Moore DR, Shannon RV. Beyond cochlear implants: awakening the deafened brain. Nat Neurosci, 2009,12(6):686-691.

[3] Lim HH, Lenarz M, Lenarz T. Auditory midbrain implant: a review. Trends Amplif, 2009, 13(3):149-180.

[4] Littlefield PD, Vujanovic I, Mundi J, et al. Laser stimulation of single auditory nerve fibers. Laryngoscope, 2010, 120(10):2071-2082.

[5] Rajguru SM, Matic AI, Robinson AM, et al. Optical cochlear implants: evaluation of surgical approach and laser parameters in cats. Hear Res, 2010, 269(1-2):102-111.

[6] Zenner HP, Jorge JR. Totally Implantable Active Middle Ear Implants:Ten Years' Experience at the University of Tübingen. Adv Otorhinolaryngol, 2010, 69:72-84.

[7] Backous DD, Duke W. Implantable middle ear hearing devices: current state of technology and market challenges. Curr Opin Otolaryngol Head Neck Surg, 2006, 14:314-318.

[8] Håkansson B, Tjellstr möA, Rosenhall U. Hearing thresholds with direct bone conduction versus conventional bone conduction. Scand Audiol, 1984, 13:3-13.

[9] Håkansson B, Liden B, Tjellstr moA, et al. Ten years of experience with the Swedish bone anchored hearing system. Ann Otol Rhinol Laryngol Suppl, 1990a,151:1-16.

[10] Håkansson B, Tjellstr moA, Carlsson P. Percutaneous vs. transcutaneous transducers for hearing by direct bone conduction. Otol

万方数据

Head Neck Surg, 1990b, 102:339-344.

[11] Gatehouse S, Browning GG. The output characteristics of implanted bone conduction prosthesis. Clinical Otolaryngology, 1990,15: 503-513.

[12] Carlsson PU, Hakansson BOV. The bone-anchored hearing aid: Reference quantities and functional gain. Ear and Hearing, 1997, 18: 34-41.

[13] Lustig LR, Arts HA, Brackmann DE, et al. Hearing rehabilitation using the BAHA bone-anchored hearing aid: results in 40 patients. Otol Neurotol, 2001, 22(3):328-334.

[14] van der Pouw CTM, Snik AFM, Cremers CWRJ. The BAHA HC200/300 in comparison with conventional boneconduction hearing aids. Clinical Otolaryngology,1999, 24: 171-176.

[15] Snik A, Noten J, Cremers C. Gain and maximum output of two electromagnetic middle ear implants: are real ear measurements helpful? J Am Acad Audiol, 2004, 15:249-257.

[16] Snik AF, Cremers CW.Vibrant semi-implantable hearing device with digital sound processing: effective gain and speech perception. Arch Otolaryngol Head Neck Surg, 2001, 127: 1433-1437.

[17] Sterkers O, Boucarra D, Labassi S, et al. A middle ear implant, the Symphonix Vibrant Soundbridge: retrospective study of the first 125 patients implanted in France. Otol Neurotol, 2003,24: 427-436.

[18] Colletti V, Soli SD, Carner M, et al.Treatment of mixed hearing losses via implantation of a vibratory transducer on the round window. Int J Audiol, 2006, 45: 600-608.

[19] Baumgartner WD, Boheim K, Hagen R, et al.The Vibrant Soundbridge for Conductive and Mixed Hearing Losses: European Multicenter Study Results. Adv Otorhinolaryngol, 2010, 69:38-50.

[20] Pok SM, Schl gelóM, Boheim K. Clinical Experience with the Active Middle Ear Implant Vibrant Soundbridge in Sensorineural Hearing Loss. Adv Otorhinolaryngol, 2010,69:51-58.

[21] Bruschini L, Forli F, Santoro A, et al. Fully implantable Otologics MET Carina™ device for the treatment of sensorineural hearing loss. Preliminary surgical and clinical results. Acta Otorhinolaryngologica Italica, 2009, 29:79-85.

[22] Maurer J,Savvas E.The Esteem System: A Totally Implantable Hearing Device. Adv Otorhinolaryngol, 2010, 69:59-71.

[23] Geers AE, Moog JS, Biedenstein J,et al. Spoken language scores of children using cochlear implants compared to hearing age-mates at school entry. J Deaf Stud Deaf Educ,2009,14:371-385.

[24] Uziel AS, Sillon M, Vieu A, et al. Ten year follow-up of a consecutive series of children with multichannel cochlear implants. Otol Neurotol, 2007, 28:615-628.

[25] Beadle EA, McKinley DJ, Nikolopoulos TP, et al. Long-term functional outcomes and academic-occupational status in implanted children after 10 to 14 years of cochlear implant use. Otol Neurotol, 2005,26:1152-1160.

[26] Archbold S, Harris M, O'Donoghue G, et al. Reading abilities after cochlear implantation: the effect of age at implantation on outcomes at 5 and 7 years after implantation. Int J Pediatr Otorhinolaryngol,2008,72:1471-1478.

[27] Miyamoto RT, Hay-McCutcheon MJ,Kirk KI,et al. Language skills of profoundly deaf children who received cochlear implants under 12 months of age: a preliminary study.Acta Otolaryngol,2008,128:373-377.

[28] Roland JT Jr, Cosetti M, Wang KH, et al. Cochlear implantation in the very young child: longterm safety and efficacy. Laryngoscope, 2009,119:2205-2210.

[29] Kiefer J,Pok M,Adunkao,et al .Combined Electric and Acoustic Stimulation of the Auditory System: Results of a Clinical Study. Audiol Neurotol, 2005, 10(3):134-144.

[30] Lehnhardt E. Intracochlear placement of cochlear implant electrodes in soft surgery technique. HNO, 1993, 41(7):356-359.

[31] Kiefer J, Gstoettner W, Baumgartner W, et al. Conservation of low frequency hearing in cochlear implantation. Acta Otolaryngol, 2004a, 124:272-280.

[32] Gantz BJ, Turner C, Gfeller KE, et al. Preservation of Hearing in Cochlear Implant Surgery: Advantages of Combined Electrical and Acoustical Speech Processing. The Laryngoscope, 2005, 115 (5): 796-802.

[33] Tyler RS, Gantz BJ, Rubinstein JT, et al. Three Month Results with Bilateral Cochlear Implants. Ear Hear, 2002, 23: 80s-89s.

[34] Muller J, Schon F, Helms J. Speech Understanding in Quiet and Noise in Bilateral Users of the MED-EL Combi 40/40+ Cochlear Implant System. Ear Hear, 2002, 23:198-206.

[35] Arcaroli J, et al. "U.S. nucleus adult bilateral cochlear implantation study results." Presentation, CI 2003, Washington D.C., April 2003.

[36] van Hoesel R, Ramsden R, O'Driscol M. Sound Direction Identification, Interaural Time Delay Discrimination, and Speech Intelligibility Advantages in Noise for a Bilateral Cochlear Implant User. Ear and Hearing, 2002,23:137-149.

[37] 区建国,金昊,许由,等.双侧人工耳蜗植入者在噪声环境下的言语辨别能力.中华耳鼻咽喉科杂志,2001,36(6):433-435.

[38] Litovsky RY, Jones GL, Agrawal S, et al. Effect of age at onset of deafness on binaural sensitivity in electric hearing in humans. J Acoust Soc Am,2010,127:400-414.

[39] Gordon KA, Papsin BC. Benefits of short interimplant delays in children receiving bilateral cochlear implants. Otol Neurotol, 2009,30:319-331.

[40] Lovett RE, Kitterick PT, Hewitt CE,et al. Bilateral or unilateral cochlear implantation for deaf children: an observational study. Arch Dis Child,2010,95:107-112.

[41] Briggs RJ, Eder HC, Seligman PM, et al. Initial clinical experience with a totally implantable cochlear implant research device. Otol Neurotol, 2008, 29(2):114-119.

万方数据

[42] Rajguru SM, Matic AI, Robinson AM, et al. Optical cochlear implants: evaluation of surgical approach and laser parameters in cats. Hear Res, 2010, 269(1-2):102-111.

[43] Fayad JN, Otto SR, Brackmann DE. Auditory Brainstem Implants: Surgical Aspects. Adv Otorhinolaryngol, 2006, 64:144-153.

[44] Colletti V, Shannon RV. Open set speech perception with auditory brainstem implant? Laryngoscope, 2005, 115:1974-1978.

[45] Shannon RV,Fayad J,More J, et al. Auditory brainstem implant: II. Postsurgical issues and performance. Otolaryngol Head Neck Surg, 1993, 108:634-642.

[46] Lenarz T, Moshrefi M, Matthies C, et al. Auditory brainstem implant: part I Auditory performance and its evolution over time. Otol Neurotol, 2001, 22: 823-833.

[47] Otto SR, Brackmann DE, Hitselberger WE, et al. Multichannel auditory brainstem implant: update on performance in 61 patients. J. Neurosurg, 2002, 96:1063-1071.

[48] Colletti V, Carner M, Miorelli V, et al. Auditory brainstem implant in posttraumatic cochlear nerve avulsion. Audiol, Neurootol, 2004,9(4): 247-255.

[49] Colletti V, Fiorino FG, Carner M, et al. Auditory brainstem implant as a salvage treatment after unsuccessful cochlear implantation. Otol Neurotol,2004,25(4):485-496.

[50] Grayeli AB, Kalamarides M, Bouccara D, et al. Auditory Brainstem Implantation to Rehabilitate Profound Hearing Loss with Totally Ossified Cochleae Induced by Pneumococcal Meningitis. Audiol Neurotol,2007, 12:27-30.

[51] Lenarz T, Moshrefi M, Matthies C, et al. Auditory brainstem implant: part I Auditory performance and its evolution over time. Otol. Neurotol,2001, 22: 823-833.

[52] Lim HH, Anderson DJ.Auditory cortical responses to electrical stimulation of the inferior colliculus: implications for an auditory midbrain implant. J. Neurophysiol, 2006, 96:975-988.

[53] Lim HH, Anderson DJ. Spatially distinct functional output regions within the central nucleus of the inferior colliculus: Implications for an auditory midbrain implant. J. Neurosci, 2007, 27:8733-8743.

[54] Colletti V, Shannon R,Carner M,et al. The first successful case of hearing produced by electrical stimulation of the human midbrain. Otol. Neurotol, 2007,28(1): 39-43 .

[55] Lenarz T, Lim HH, Reuter G, et al. The auditory midbrain implant: a new auditory prosthesis for neural deafness-concept and device description. Otol. Neurotol,2006,27(6), 838-843.

[56] Colletti V, Shannon R, Carner M, et al. The first successful use of hearing produced by electrical stimulation of the human midbrain. Otology & Neurotology, 2007,28(1): 39-43.

[57] Ponton CW, Vasama JP, Tremblay K, et al. Plasticity in the adult human central auditory system: evidence from late-onset profound unilateral deafness. Hear Res, 2001, 154(1-2):32-44.

[58] Sharma A, Michael DF, Anthony JS. A Sensitive Period for the Development of the Central Auditory System in Children with Cochlear Implants: Implications for Age of Implantation. Ear & Hearing, 2002,23(6):532-539.

[59] Sharma A, Gilley PM, Dorman MF, et al. Deprivation-induced cortical reorganization in children with cochlear implants. Int. J. Audiol, 2007, 46:494-499.

[60] Rouger J, Lagleyre S, Fraysse B, et al. Evidence that cochlear-implanted deaf patients are better multisensory integrators. Proc Natl Acad Sci USA, 2007, 104(17):7295-7300.

Dr. Speech®

泰亿格电子(上海)有限公司

医教结合 强化口语

客户服务中心
地　　址：上海市闸北区场中路2950弄49号甲 邮编：200443
电　　话：021-56431450　021-56423194
客服热线：800 820 2372，021-56426847
传　　真：021-56427944
电子邮件：tigerfuwu@126.com

康复教育咨询热线：021-56437476，56435784
网络实名：听觉康复，言语矫治，泰亿格，人工耳蜗
网　　页：www.聋儿康复.com，www.TigerDRS.com，www.泰亿格.com
电子邮箱：xiaoxiaohu yxz@126.com

万方数据